



Мелкие травмы: Правила первой помощи

Неприятности в виде небольших травм сопровождают нас практически всю жизнь. Собственная неосторожность, общение с домашними животными нередко заканчиваются появлением царапин, ссадин, мелких ранок.

Важно не оставлять без внимания травмы, полученные детьми, особенно в летнее время, когда повышается риск присоединения осложнений в виде инфекции и воспаления.

Для того чтобы правильно оказать медицинскую помощь, необходимо сначала оценить тяжесть полученной травмы.

Виды и характер микротравм

Все мелкие травмы сопровождающиеся нарушением целостности кожного покрова, можно разделить на :

- Ссадины – поверхностные повреждения определенного участка кожи;
- Царапины: поверхностные повреждения, обычно имеющие линейную форму;
- Порезы- сквозное повреждение всех слоев кожи.

К мелким травмам кожи так-же относятся проколы, занозы, и даже потертости и водяные мозоли.

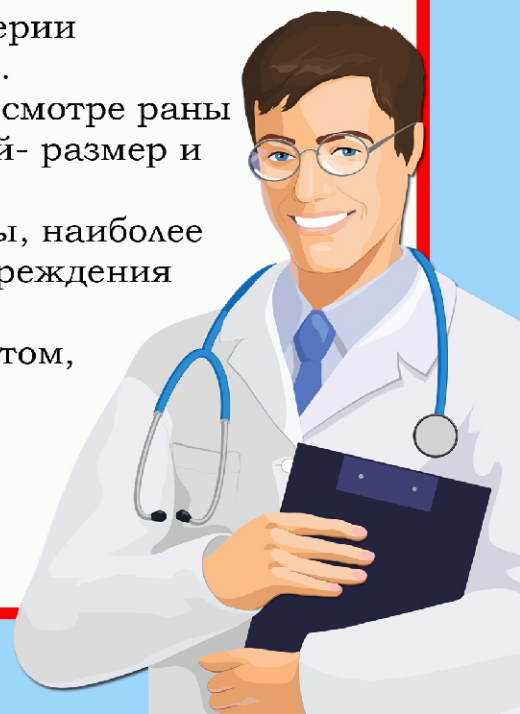
Обычно они не сопровождаются сильными кровотечениями.

Глубокие травмы могут быть более опасны, т.к. остановить кровотечение из поврежденной вены или артерии (проходящей под кожей) значительно сложнее.

Поэтому первое что необходимо сделать при осмотре раны -оценить ее глубину. Другой важный критерий- размер и внешний вид повреждения.

Имеет значение и место расположения травмы, наиболее пристального внимания заслуживают все повреждения кожи в области лица, шеи и суставов.

Если первичный осмотр травмы убедил вас в том, что нет необходимости обращаться к врачу, то дальше необходимо тщательно обработать поврежденный участок кожи.



8(800)100-70-81



Первая помощь при ссадинах и царапинах

Промойте поврежденную кожу чистой водой при помощи ватного диска или марлевого тампона. Обработайте раствором антисептика (перекись водорода, хлоргексидина, поливинилпирролидон-йода) Если есть опасность загрязнения раневой поверхности, рекомендуется наложить сухую марлевую повязку, но по возможности мелкие ранки лучше оставить открытыми, т.к. в этом случае они заживают быстрее.

Особого внимания заслуживают кошачьи царапины, т.к. на когтях даже самой чистой домашней кошки может находиться очень большое количество болезнетворных микробов. Есть даже отдельное заболевание, которое называют «болезнь кошачьих царапин». Поэтому все повреждения, полученные при обращении с кошкой, необходимо тщательно промыть раствором антисептика и внимательно следить за состоянием раны. Если появятся признаки пусть и небольшого воспаления, необходимо сразу же обратиться к врачу.

Первая помощь при порезах

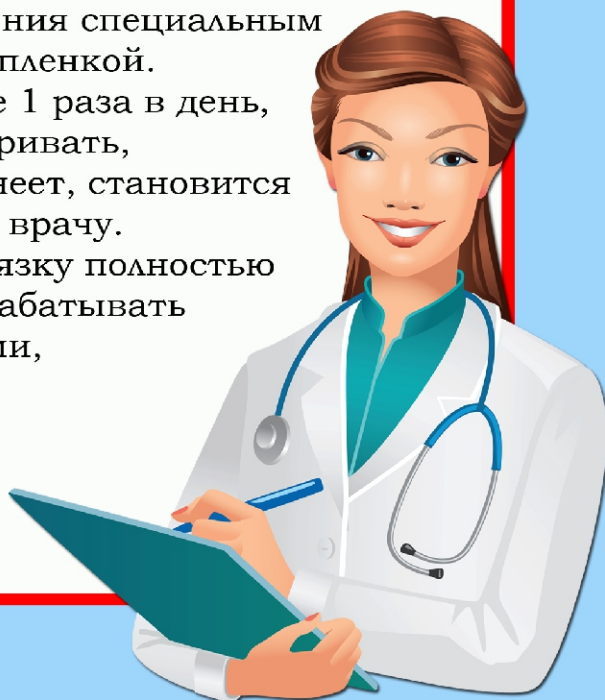
Промойте порез под сильной струей воды и обработайте раствором антисептика, не содержащего спирт.

Если кровотечение не останавливается само в течении 2-5 минут, плотно прижмите область повреждения при помощи марли и ваты на 10-15 минут. Когда кровотечение остановится, осмотрите рану, ее края не должны расходиться.

Для того чтобы ускорить заживление, наложите сухую марлевую повязку или обработайте место повреждения специальным аэрозолем, «заклеивающим» рану тонкой пленкой.

Менять марлевые повязки нужно не реже 1 раза в день, при этом рану нужно внимательно осматривать, и если место повреждения опухает, краснеет, становится горячим, необходимо срочно обратиться к врачу.

При благополучном ходе заживления повязку полностью удаляют через 2-3 дня и продолжают обрабатывать поврежденный участок кожи препаратами, ускоряющими регенерацию.



8(800)100-70-81



Первая помощь при проколах и занозах

Главная опасность, которую представляют такие травмы – это проникновение инфекции, поэтому очень важно удалить все инородные предметы из раны и правильно оценить ее глубину. Если есть какие то сомнения, лучше не ждать осложнений, а сразу же обратиться к врачу.

Чтобы облегчить процесс извлечения занозы, можно на 10-15 минут опустить пострадавшую часть тела в теплый раствор питьевой соды, чтобы кожа стала немного мягче.

Если пинцетом извлечь инородное тело не получается, придется взять тонкую иглу и маникюрные щипчики.

Попробуйте очень аккуратно срезать самый верхний слой кожи над занозой и подцепить ее острием иглы.

Ну и, конечно, все инструменты необходимо предварительно продезинфицировать 75% спиртовым раствором.

После удаления загрязняющих ранку инородных предметов ее необходимо промыть раствором антисептика.

Проще всего это сделать при помощи одноразового шприца без иглы.

Тоже самое относится и к колотым ранениям, только в этом случае промывание должно быть более тщательным.

Даже при благоприятном ходе заживления вокруг такой узкой ранки довольно скоро может развиваться воспаление, поэтому за ее состоянием необходимо очень внимательно следить.

Если отек и покраснение начинают распространяться, несмотря на обработку антисептиками, необходимо обратиться к врачу.



8(800)100-70-81



Первая помощь при потертостях и мозолях

Потертости и мозоли в летнее время возникают нередко. Чаще всего страдают наши ноги, а также складки кожи в паховой области.

Потертости промывают раствором антисептика, а затем смазывают каким-либо комбинированным кремом или мазью, содержащим антибактериальные, противогрибковые и противовоспалительные компоненты.

Мозоль можно просто промыть водой и наложить специальный мозольный пластырь, содержащий увлажняющие и ускоряющие регенерацию кожи вещества. Этого достаточно чтобы мозольный «пузырь» довольно быстро исчез. Если такого пластыря под рукой нет, то мозоль с двух сторон прокалывается продезинфицированной иглой и обрабатывается антисептиком.

Кожу с области мозоли удалять не рекомендуется, она защищает поврежденное место от проникновения инфекций.

Для ускорения заживления на мозоль можно нанести ранозаживляющий препарат.

Чем опасны микротравмы? Когда обратиться к врачу?

Главная опасность, которую несут нам мелкие травмы – высокий риск заражения раны какой-либо инфекцией. Особую опасность представляет печально известный столбняк, возникающий при проникновении в поврежденную ткань бактерий из рода клостридий.

Но столбняк не единственное осложнение мелких травм. При первичном осмотре можно неверно оценить тяжесть повреждения. Поэтому надо знать в каких случаях необходимо обратиться к врачу.



8(800)100-70-81